




# 13. ULUSAL YARA KONGRESİ

13-16 Aralık 2018  
Gloria Kongre Merkezi / ANTALYA

ULUSLARARASI KATILIMLI



Özet Kitabı

[www.yarakongresi2018.org](http://www.yarakongresi2018.org)

## CERRAHİ DIŞI DEBRİDMAN YÖNTEMLERİ

Uzm.Dr. Bengüsu MİRASOĞLU

*İstanbul Tıp Fakültesi Sualtı Hekimliği ve Hiperbarik Tıp Anabilim Dalı, İstanbul*

Etkin yara bakımının en önemli parçalarından biri olan debridman için cerrahi yöntemler genellikle ilk tercih olmakla birlikte mekanik, otolitik, enzimatik ve biyolojik debridman yöntemlerinden de faydalanılabilir. Mekanik debridman devitalize dokular, debris ya da yabancı cisimlerin yara yatağından fiziksel bir güç uygulanarak uzaklaştırılmasıdır. En bilinen olanı ıslak-kuru pansumandır. Yaranın silinmesi/fırçalanması, yara irrigasyonu, whirlpool uygulamaları da mekanik debridman yöntemleri olarak kabul edilmektedir. Seçici olmaması, çok ağrılı olması, sık pansuman değişikliği gerektirmesi, kanamaya neden olabilmesi, yara yatağında kuruma ya da yara çevresinde masserasyona neden olma riski önemli dezavantajlarıdır. Canlılığını kaybetmiş ve infekte dokuların vücudun kendi endojen enzimleri ile yıkılması ve fagositik aktivitesi ile uzaklaştırılması otolitik debridmandır. Aslında doğal bir süreçtir fakat kronik yaralarda sekteye uğrayabilir. Otolitik debridman için uygun nem ortamını oluşturacak yara ortamına fazladan nem sağlayan ya da fazla eksudayı absorbe eden yara örtülerinden faydalanılabilir. Ağrısız ve ucuz bir yöntem olmakla birlikte oldukça yavaştır. Enzimatik debridman proteolitik enzimlerin dışarıdan yaraya uygulanması ile yapılan debridmandır. *Clostridium histolyticum*dan elde edilen kollajenaz en yaygın kullanılan enzimdir. Çeşitli kollajenlerin üçlü heliks yapısını yıkarak etki eden kollajenazların yaraya uygulanması ile nekrotik dokuların yara yüzeyine tutunmasını sağlayan kollajen lifler ve debriste bulunan kollajen doku yıkılır. Fibrin yıkımı sağlayan streptokinaz ve sistein proteazı olan papain de debridman için kullanılabilir diğer enzimlerdir. Ağrısız bir yöntem olan enzimatik debridman, otolitik debridmana kıyasla daha hızlıdır ancak yine de haftalar sürebilir. Mutlaka nemli bir ortam gereklidir, bu nedenle neredeyse her zaman ikincil yara örtüsü kullanımına ihtiyaç olur. *Lucilia Sericata* ya da yeşil sinek larvalarının nekrotik dokuları temizlemesi amacıyla steril şekilde yaraya uygulanmasına larva debridman tedavisi (LDT) ya da biyolojik debridman denir. Larvaların tükürüklerinde nekrotik dokuların degradasyonunu sağlayan proteazlar vardır. Larvalar bir yandan başlarının iki yanındaki çıkıntılar ve vücutlarındaki dikensi yapılarla nekrotik dokuları alt katmanlardan ayırırken bir yandan da tükürüklerini bu dokunun üzerine bırakırlar. Proteazların etkisiyle bir anlamda eritilen nekrotik doku yine larvalar tarafından emilir. Bu şekilde infekte ve nekrotik dokular uzaklaştırılmış olur. Bunların dışında, ultrasonik debridman ve hidrocerrahi (versajet) gibi yöntemler de vardır.



**P 35**

**ADRIAMİSİN EKSTRAVAZASYONU İLE OLUŞAN CİLT  
ÜLSERİNDE HİPERBARİK OKSİJEN TEDAVİSİ KULLANIMI**

Ertuğrul Kerimoğlu, Özdiñ Acarlı, Bengüsu Mirasoğlu

*İstanbul Üniversitesi İstanbul Tıp Fakültesi Hekimliği ve Hiperbarik Tıp Anabilim Dalı,  
İstanbul*

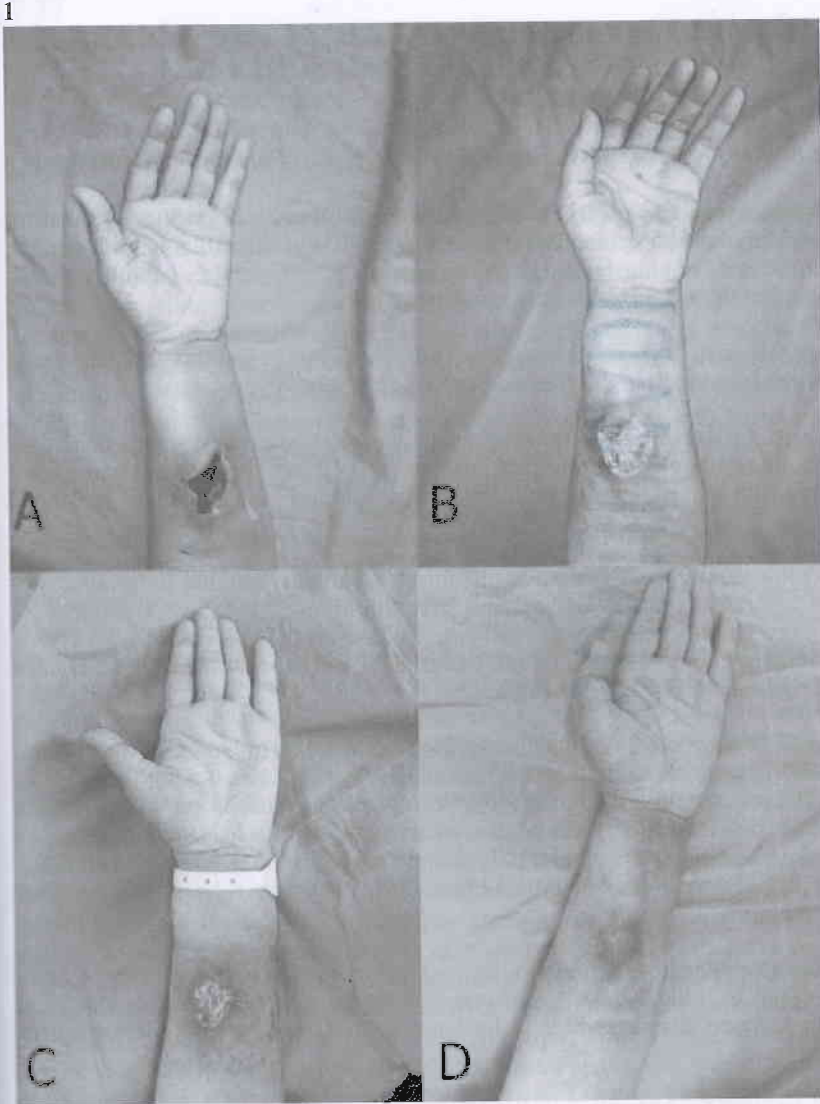
**Giriş:** İritan kimyasal maddelerin veya ilaçların intravenöz uygulaması sırasında damar dışına kaçması sonucunda dokularda oluşan patolojik değişiklikler ekstrevaazyon yaralanmaları olarak tanımlanır[1].

Adriamisin çeşitli malignitelerin tedavisinde kullanılan antrasiklin grubu bir kemoterapötik ajandır. Adriamisin ekstrevaazyonu, ciddi lokal nekroza neden olabilmekte, sinirlere, tendonlara ve kaslara zarar verebilmektedir[2].

**Yöntem:** İ.Ü. İstanbul Tıp Fakültesi Sualtı Hekimliği ve Hiperbarik Tıp Anabilim Dalı'nda adriamisin ekstrevaazyonu sonucu sol önkolunda nekroze ülseri bulunan, yara bakımına ek olarak Hiperbarik Oksijen Tedavisi (HBOT) uygulanan hastanın olgu sunumudur.

**Olgu:** 51 yaşında, metastatik meme kanseri nedeniyle onkoloji bölümünde yatırılarak Kemoterapi(KT) uygulanan hastanın 2. doz adriamisin uygulamasından yaklaşık 1 hafta sonra sol ön kol volar yüzünde nekroz oluşması nedeniyle tarafımıza danışıldı. Hastanın HBOT'dan fayda göreceği düşünöldü. 5. seans HBOT sonrası demarkasyon hattı belirginleşen yara plastik cerrahi tarafından debride edildi. Debritman sırasında alınan kültür örneğinde E. Coli üreyen hastaya, 2g/gün amoksisilin başlandı. Takiplerinde granülasyon dokusunun geliştiđi, yara boyutunun küçölmekte olduđu göröldü. Yara bakımına ek olarak 15 seans HBOT uygulanan hastanın yarasının tamamen epitelize olarak kapandıđı gözlendi.

**Sonuç:** Kemoterapi uygulanan erişkin hastalarda ekstrevaazyon yaralanmalarının sıklıđının % 0,1 ile % 6 arasında olduđu tahmin edilmektedir. Ekstrevaazyon hasarının tam etkisi genellikle, günler veya haftalar içinde ortaya çıkmaktadır. Örneđin adriamisinin ekstrevaazyondan sonra 5 ay boyunca dokuda kaldıđı gösterilmiştir, bu da hasarın geniş doku yıkımı ile geç ortaya çıkabileceđini göstermektedir[3]. Bizim olgumuzda ađrılı bir eritem şeklinde başlayan ekstrevaazyon bir hafta sonra nekroze bir ülsere dönmüştür. Adriamisin ekstrevaazyonu sonucu oluşan ülseler genellikle iyileşmez ve sıklıkla greft gerektirir. Cilt ülseleri, tam kalınlıkta cilt nekrozu ve kalıcı ađrı varlıđında erken cerrahi önerilmektedir [3, 4]. HBOT ile fibroblastik aktivasyonun artmasının bir sonucu olarak kollajen üretimi artmakta yara iyileşmesinin granülasyon ve epitelizasyon gibi süreçleri de hızlandırmaktadır. Daha önce yapılmış deneysel çalışmalarda adriamisin ekstrevaazyonu sonucu oluşan cilt lezyonlarında HBOT'nin yara-iyileşmesi üzerinde olumlu etkileri gösterilmiştir[2,5]. HBOT ile hızla demarke olan yaraya erken dönemde cerrahi debritleme uygulanabilmiştir. Debritleme sonrası HBOT ve günlük ıslak pansumanla tedavisine devam edilen hastanın yarasının kısa sürede granüle olduđu ve boyutunun küçöldüđu gözlendi. Greft uygulamasına gerek kalmadan toplam 15 seans HBOT ve yara bakımı ile yarası tamamen kapandı.





# 13. ULUSAL YARAKONGRESİ

13-16 Aralık 2018 Gloria Kongre Merkezi / ANTALYA **ULUSLARARASI KATILIMLI**

[www.yarakongresi2018.org](http://www.yarakongresi2018.org)

## Katılım Belgesi

### Sayın BENGÜSÜ MİRASOĞLU

Yara Bakımı ve Doku Onarımı Derneği tarafından 13-16 Aralık 2018 tarihleri arasında Antalya'da düzenlenen "13. Ulusal Yara Kongresi"ne katılmıştır.

Dr. Ahmet DEMİR  
Kongre Başkanı

Dr. Ayişe KARADAĞ  
Dernek Başkanı



# 13. ULUSAL YARAKONGRESİ

13-16 Aralık 2018 Gloria Kongre Merkezi / ANTALYA ULUSLARARASI KATILIMLI

www.yarakongresi2018.org



## Teşekkür Belgesi

### Sayın BENGÜSU MİRASOĞLU

Yara Bakımı ve Doku Onarımı Derneği tarafından 13-16 Aralık 2018 tarihleri arasında Antalya'da düzenlenen "13. Ulusal Yara Kongresi"ne yapmış olduğunuz bilimsel katkılarınızdan dolayı teşekkür ederiz.

  
Dr. Ahmet DEMİR  
Kongre Başkanı

  
Dr. Ayişe KARADAĞ  
Dernek Başkanı